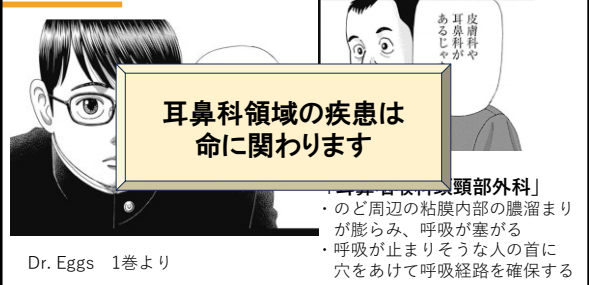


耳鼻科領域の緊急疾患 気管異物・誤嚥・誤飲など

大阪母子医療センター
耳鼻咽喉科
上野 裕也



耳鼻科って…



Dr. Eggs 1巻より

救急電話相談の役割

救急電話相談の役割は、相談者に
適切な受診タイミングを提示すること

更に、医療者は時間による変化も
知っておく必要がある



気管異物・誤嚥(ごえん)、 誤飲(ごいん)の相談への対処

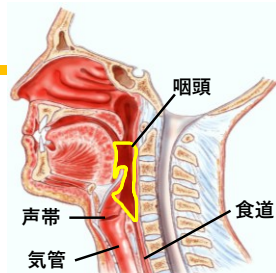


用語の整理

咽頭異物(いんとういぶつ) : **のど**



気管異物・誤嚥(ごえん) : **気管内**
誤飲(ごいん) : **食道・胃**



相談電話がかかってくるとき

- を飲み込みました → 誤飲
- ▲▲でむせています → 気管異物・誤嚥
- 何か困ったものがのどの奥に入った(と思われる)
それが取り出せない状況

呼吸状態を最優先に考える

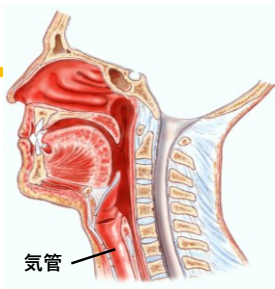
用語の整理

咽頭異物(いんとういぶつ) : のど

↓

気管異物・誤嚥(ごえん) : 気管内

誤飲(ごいん) : 食道・胃



気管異物・誤嚥

全例緊急です。

呼吸状態を最優先に考える

電話対応なら、**咳嗽が消えなければ**直ちに受診を勧める他、異物が入った先が**胃・食道かどうか判断つかない場合**にも直ちに受診を勧める。

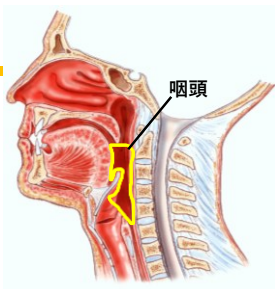
用語の整理

咽頭異物(いんとういぶつ) : のど

↓

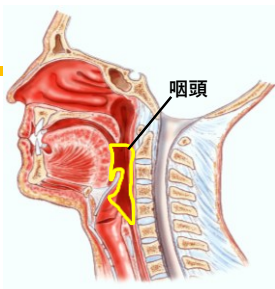
気管異物・誤嚥(ごえん) : 気管内

誤飲(ごいん) : 食道・胃



咽頭異物

咽頭異物(いんとういぶつ) : のどに固体が引っ掛かっている状態
魚骨、おもちゃ、食品の包装など
→ **気管異物、誤飲の前段階**



咽頭異物

- ・ **魚骨**であれば、直接的に窒息する可能性は低い
→ ただし、感染により**膿瘍**を形成することがあり、膿瘍は窒息の恐れがある
- 膿瘍は直ちに形成するものではなく、緊急性は気管異物に劣るが、必ず医療機関を受診する必要がある
- ・ **魚骨以外の咽頭異物**は気管異物、誤飲の前段階
→ 気管異物として扱い、**直ちに受診**を勧める

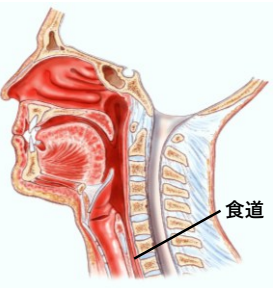
用語の整理

咽頭異物(いんとういぶつ) : のど

↓

気管異物・誤嚥(ごえん) : 気管内

誤飲(ごいん) : 食道・胃



危険な誤飲 (食道・胃の異物)

小さく安定しているものの誤飲であれば、緊急性は低い。ただし、

- ・電池
- ・化学物質 (たばこ、洗剤、大量の医薬品など)
- ・鋭利なもの
- ・磁石 (特に2個以上)

は直ちに摘出、胃内洗浄等の処置が必要になる！

誤飲・気管異物・誤嚥の注意点

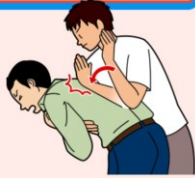- ・水を飲ませない
- ・無理に嘔吐させない (気管に入る可能性がある)
- ・咳嗽や強い吸気で異物がずれて気管にうまくはまり込み、急激に呼吸状態が悪化することがある
→可能であれば、落ち着いて
- ・急変時には、腰を折り曲げて頭を低くし、背中を叩打、可能であればハイムリック法もやむを得ない

背部叩打法

背部叩打法 (はいぶこうだほう) **!** こちらの方法を優先してください

- ・患者の後ろから、手のひらの基部で、左右の肩甲骨の間当たりを力強く何度も叩きます。
- ・妊婦や乳児では、腹部突き上げ法は行いません。背部叩打法のみ行います。

日本医師会HPより



腹部突き上げ法 (ハイムリック法)



内閣府政府広報
オンラインより

小括

のどの奥の異物(液体も含む)の相談が来た

持続する咳嗽 → 気管異物と見て**全て緊急**
魚骨以外の咽頭異物も気管異物と同様に**緊急**
→ **電池、化学物質、鋭利物、磁石は緊急**

誤飲 → 小さく安定したものは待機的に受診
魚骨も待機的に受診 (感染が広がる可能性)

突然ですが、**TGC**開催します



T : とんでもない
G : 誤飲・気管異物
C : コレクション

例 1



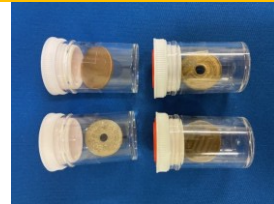例 2



例 3



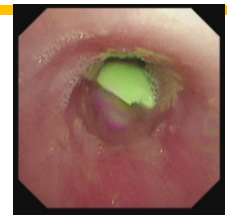
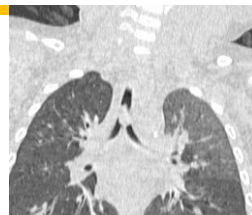例 4



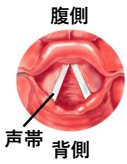
実際の症例
～画像を添えて～



呼吸がおかしい 1歳7カ月男児

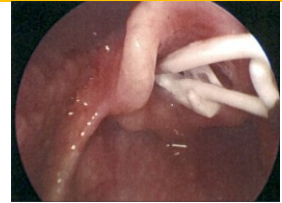
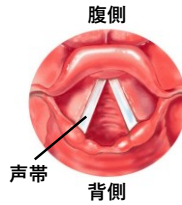

泣き声が出ない 9カ月女児



摘出動画

泣き声が出ない 9カ月女児

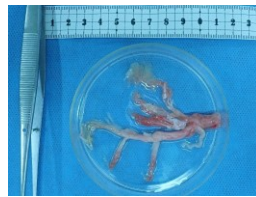

泣き声が出ない 9カ月女児



プラスチック製のクリップ
(購入した衣類についていた?)

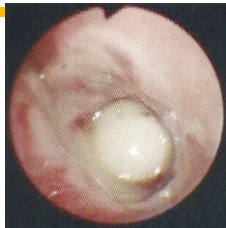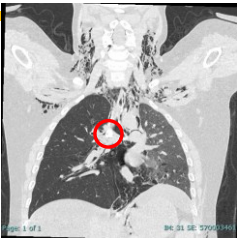発熱、全身状態低下 4歳10カ月女児



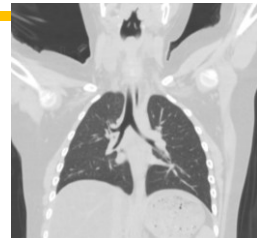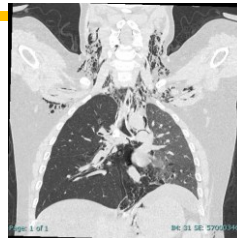フィブリン性気管支炎
(鑄型気管支炎)

先天性心疾患、特に、
フォンタン手術後の
遠隔期合併症として重要

咳嗽 9歳8カ月男児



咳嗽 9歳8カ月男児



のどの感染に関する相談



のどの感染の危険なサイン

とにかく症状(発熱、嚥下痛)がきついことをベースとして、

- ・口が開けない
- ・のどの奥が左右非対称
- ・声がかぐもっている
- ・wheezing (喘鳴：ぜんめい)
- ・犬吠様咳嗽 (けんばいようがいそう)
- ・頸部の広範囲の腫脹、痛み

すぐに受診を！

のどの感染

通常の上気道炎とは一線を画す病態…

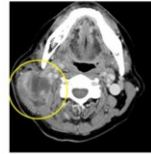
膿瘍(のうよう)

細菌感染により皮膚の深部や臓器内部などに膿の貯留が生じた状態

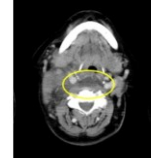


咽喉頭・頸部にできる膿瘍

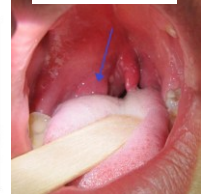深頸部膿瘍



咽後膿瘍



扁桃周囲膿瘍

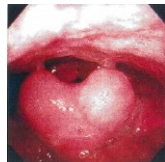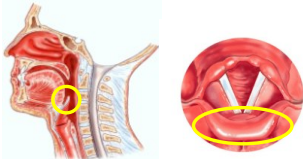


兵庫医科大学HPより

Wikipediaより

急性喉頭蓋炎

声帯のすぐ上にある構造物「喉頭蓋」が炎症で大きく腫大
→呼吸経路を閉塞し得る



第102回医師国家試験より

のどの感染の危険なサイン

とにかく症状(発熱、嚥下痛)がきついことをベースとして、

- ・口が開けない
- ・のどの奥が左右非対称
- ・声がかぐもっている
- ・wheezing (喘鳴：ぜんめい)
- ・犬吠様咳嗽 (けんばいようがいそう)
- ・頸部の広範囲の腫脹、痛み

すぐに受診を！

のどの外傷の相談への対処



のどの外傷

★口腔内からの外傷

歯ブラシを咥えながら転倒し、口腔内、のどを突き刺した
歯ブラシは抜けて、粘膜に傷ができて軽度の出血がある

→ **膿瘍に発展**する可能性もあるため、受診は**必須**

→ 割りばしなど、破片が体内に遺残している可能性、重要臓器が
障害されている可能性も隠れているため、**直ちに受診を**

- ・ 刺したのも病院に持参すること
- ・ 刺さっている状態ならば無理に抜かない

のどの外傷

★外からの外傷

鉄棒の上に立っていたら足を滑らせ、のどを強打した
発声、呼吸は問題なく、出血もない

→ 内出血により呼吸経路が狭くなり、**時間経過で窒息**の可能性も
あるため、**速やかな受診を勧める**

- ・ 発声、呼吸に異常がある、口から出血があるような場合は**緊急**

おさらい



耳鼻咽喉科領域の緊急的状況

全ての**気管異物(咳嗽)**、または、
誤飲との鑑別不能状態

- のどの感染、中でも
- ・ wheezing (喘鳴)
 - ・ 犬吠様咳嗽
 - ・ 痛みで口が開けない
 - ・ 首元に大きな腫れ、痛み、発熱

**急いで医療機関へ
共通するのは、
気道が閉塞しうる状況！**

耳鼻咽喉科領域の緊急的状況

気道閉塞の恐れがなくても…

**電池、化学物質、磁石、
鋭利なものの誤飲**

のどの強い外傷
(口腔から or 外から)

**急いで医療機関へ
胃カメラが必要**

**内出血、感染
による気道狭窄**

耳鼻咽喉科領域の準緊急的状況

固形物の誤飲 (化学的に安定)
魚骨などの咽頭異物
相談しようと思う程度の
外傷・出血、感染

慌てずに医療機関へ

**時間経過で悪化することもあるため、
必ず受診することを伝える！**

ご清聴ありがとうございました

appendix

用語の整理

外傷(がいしょう)：外部からの皮膚・粘膜・筋骨格の損傷
歯ブラシを嚥えて転ぶ、鉄棒のどを打つなど

膿瘍(のうよう)：細菌感染により膿が貯留する空間が生じる
皮膚の深部、臓器内部など

気管にモノが入ったとき

	気管に入っても良いもの	気管に入ってはダメなもの
胃・食道に入っても良いもの	空気、少量の分泌液など	誤嚥 飲食物 多量の分泌液
胃・食道に入ってはダメなもの		気管異物 おもちゃ、